

[dx.doi.org/10.17488/RMIB.38.1.13](https://doi.org/10.17488/RMIB.38.1.13)

Tortuosidad discreta como medida morfométrica en tumores cerebrales

Discrete tortuosity as a morphometric measure in brain tumors

N. Hevia-Montiel¹, E. Molino-Minero-Re¹, A. J. Carrillo-Bermejo²

¹Instituto de Investigaciones en Matemáticas Aplicadas y en Sistemas - Sede Mérida, Unidad Académica de Ciencias y Tecnología de Yucatán, Universidad Nacional Autónoma de México, Sierra Papacal, Yucatán 97302, México.

²Posgrado Ciencias de la Computación, Facultad de Matemáticas, Universidad Autónoma de Yucatán, Mérida, Yucatán 13615, México.

RESUMEN

Los tumores cerebrales pueden presentar cambios morfológicos dependiendo de su grado de malignidad. El objetivo de este trabajo es poder detectar y cuantificar estos cambios morfológicos a partir imágenes de resonancia magnética, ya que puede representar una ventaja importante para el diagnóstico no invasivo de los pacientes. Una forma de identificar dichos cambios morfológicos es a través de la medición de su tortuosidad. La tortuosidad discreta es un descriptor que caracteriza curvas bidimensionales, como el contorno de una región. En este trabajo se propone una variante para calcular la tortuosidad de superficies volumétricas. Esta técnica se basa en el uso del código cadena de cambios de pendientes del contorno superficial de un volumen y la denominamos como tortuosidad discreta tridimensional. Este descriptor se utiliza como un índice morfométrico para estudiar la tortuosidad de tumores cerebrales. Para ello se analizan imágenes de resonancia magnética de 20 pacientes con presencia de gliomas de bajo y alto grado de malignidad, considerando cuatro regiones de interés: edema, tumor entero, región activa y necrosis. Como resultado, se muestran los distintos grados de tortuosidad de las diversas regiones, encontrándose solo en algunas de ellas diferencias significativas. Cabe señalar que una desventaja que se tiene presente, es la dependencia de la medición a la utilización de un método robusto de segmentación de las regiones, sin embargo la propuesta de la tortuosidad discreta para superficies volumétricas es satisfactoria.

PALABRAS CLAVE: Gliomas, IRM, tortuosidad, morfometría.

ABSTRACT

Morphological changes in brain tumors may be related to their malignancy. The objective of this work is to be able to detect and quantify these changes in a magnetic resonance imaging, since it can represent an important advantage for the noninvasive diagnosis in patients. One way to identify such morphological changes can be through the measurement of their tortuosity. The discrete tortuosity is a descriptor that characterizes bi-dimensional curves, as the contour of a region. In this work an alternative procedure for calculating the volumetric tortuosity of a surface is proposed. This technique is based in the slope chain code of the surface contour of a volume, and here we call it tridimensional discrete tortuosity. This descriptor is used as a morphometric index to study the tortuosity of brain tumors. For this, magnetic resonance images from 20 patients with low and high malignancy levels were analyzed, considering four regions: edema, whole tumor, enhancing region, and necrotic region. As a result, the tortuosities of the different regions are presented, with significant differences only in some of them. It should be noted that a disadvantage that is present, is the dependence of the measurement to the use of a robust method of segmentation, nevertheless the proposal of the discrete tortuosity for volumetric surfaces is satisfactory.

KEYWORDS: Glioma, MRI, tortuosity, morphometry.

Correspondencia

DESTINATARIO: Nidiyare Hevia-Montiel

INSTITUCIÓN: IMAS-Mérida, Unidad Académica de
Ciencias y Tecnología de la UNAM, Parque Científico
Tecnológico de Yucatán

DIRECCIÓN: Carretera Sierra Papacal-Chuburná Km. 5.5,
C.P. 97302, Sierra Papacal, Yucatán

CORREO ELECTRÓNICO: nidiyare.hevia@iimas.unam.mx

Fecha de recepción:

15 de octubre de 2016

Fecha de aceptación:

15 de diciembre de 2016

INTRODUCCIÓN

Tumores cerebrales

Los tumores cerebrales se originan a partir de las células gliales y pueden ser clasificados de acuerdo a su origen o grado de agresividad. Los tumores que inician en el cerebro se conocen como tumores cerebrales primarios, mientras que los tumores que se originan en otras partes del cuerpo se denominan metástasis. Los tumores cerebrales pueden dañar otras células de tejido cerebral sano debido a la inflamación que producen y por la presión que ejercen en otras partes del cerebro. Un tumor cerebral benigno se encuentra conformado por células anormales de crecimiento lento, que generalmente tienen bordes definidos y rara vez se propagan. Cuando se observa este tipo de tumor en el microscopio, las células tienen un aspecto casi normal. La cirugía por sí sola puede ser un tratamiento eficaz, sin embargo, si el tumor se encuentra en un área vital se clasifica como maligno a pesar de contar con las características anteriores. Por otra parte, un tumor maligno generalmente es de crecimiento rápido, invasivo y potencialmente mortal. No obstante, rara vez se propaga fuera del cerebro y la médula espinal [1].

Los gliomas son los tumores cerebrales primarios más frecuentes y la Organización Mundial de la Salud (*World Health Organization*) los clasifica en cuatro grados: I, II, III y IV [2]. Los tumores de grado I y II, es decir, aquellos de bajo grado (BG) y que corresponden a astrocitomas y oligodendrogliomas, pueden ser considerados tumores semi-malignos por presentar un mejor pronóstico en la salud del paciente. Por otro lado, los tumores de grado III y IV son gliomas de alto grado (AG), y corresponden a astrocitomas anaplásicos y a glioblastomas multiformes (GBM), los cuales son tumores malignos que tienen altas probabilidades de ocasionar la muerte del paciente [3]. Los gliomas grado IV (GBM) son de los más agresivos y permanentes. La forma en la que invaden es muy diversa y la mejor manera de atenderlos clínicamente es mediante la extracción completa a través de cirugía, sin

embargo esto suele provocar una recurrencia en tumores y puede conducir a la muerte del pacientes entre 15 y 21 meses después de la cirugía [4]. A pesar de los recientes avances en Neuro-Oncología, diagnosticar pacientes con gliomas de AG sigue siendo complicado. Por lo tanto, existe la motivación de utilizar técnicas de procesamiento de imágenes médicas y reconocimiento de patrones para mejorar la definición en la segmentación de la región afectada, y así poder obtener un diagnóstico y plan de tratamiento más adecuado para el paciente [5].

Imágenes de resonancia magnética

La imagenología médica ha sido utilizada como herramienta de diagnóstico por más de 30 años en un amplio rango de aplicaciones médicas. Las imágenes de resonancia magnética (IRM) son una técnica no invasiva que permite la visualización de estructuras internas del cuerpo [6].

En particular, las IRM son actualmente una técnica estándar en el diagnóstico de tumores cerebrales, siendo necesaria la adquisición de diferentes secuencias de IRM para poder segmentar en su totalidad el tumor cerebral, incluyendo todas las subregiones del mismo. Dentro de estas secuencias se incluyen: a) IRM T_1 -ponderada (T_1), la cual nos permite realizar un análisis estructural y verificar con cierta facilidad tejido sano; b) IRM T_1 -ponderada con realce de contraste (T_{1c}), en este tipo de secuencia los bordes del tumor se muestran en la imagen hiperintensos, por lo que pueden diferenciarse fácilmente la región de necrosis y la parte activa de un tumor; c) IRM T_2 -ponderada (T_2), en esta secuencia se puede observar como una región intensa la extensión del edema que rodea al tumor; así como d) IRM T_2 con recuperación de la inversión atenuada de fluidos (T_{2FLAIR}), la cual permite separar la región del edema del fluido cerebro-espinal debido a que suprime la señal producida por presencia de agua libre [2].

Ahora bien, el caracterizar de manera correcta un glioma es crucial para poder dar un buen diagnóstico y para que el experto clínico pueda decidir sobre el tra-

tamiento más adecuado, lo cual podría ampliar la expectativa de vida de los pacientes. Las IRM nos permiten observar la presencia de gliomas, y sus subregiones, a partir de las cuales podemos obtener información morfológica y volumétrica de cualquier glioma, para posteriormente poder correlacionar esta información con el grado de agresividad o malignidad de los mismos. Así mismo, a partir de las IRM se puede detectar y analizar la extensión de regiones de necrosis, lo cual es muy característico en gliomas de AG^[7].

ANTECEDENTES

El análisis sobre la relación que puede existir entre la morfología de un tumor, segmentado a partir de una imagen digital, y su posible grado de malignidad ha sido un área de gran interés en la investigación científica. Este interés de estudiar y analizar la forma de los tumores está ligado a la naturaleza de los mismos. Los tumores benignos, o bien, de BG de malignidad usualmente tienen una forma compacta, son poco amorfos y su superficie está en general bien definida. Por otra parte,

los tumores de mayor grado de malignidad presentan una forma más irregular, con superficies no tan lisas y son menos compactos. De ahí el interés de poder contar con descriptores de forma que permitan caracterizar un tumor cerebral.

Se encuentran reportados diversos trabajos de investigación donde se proponen distintos descriptores morfométricos, cada uno de ellos enfocado a alguna característica morfológica específica del tumor, tanto para el caso particular de tumores cerebrales como para otro tipo de tumores en general, por ejemplo en el caso de tumores de mama, pulmón e hígado, sólo por nombrar algunos^[8-10]. Cabe mencionar que varios de estos descriptores trabajan con mediciones clásicas y no adecuadas para análisis discretos como sería el caso requerido en objetos discretizados obtenidos a partir de imágenes digitales^[11]. En la Tabla I se muestra una lista de algunos descriptores morfométricos que se han reportado en general para el análisis y estudio sobre la forma en tumores, así como una breve descripción de los mismos.

TABLA 1. Algunos descriptores morfométricos clásicos aplicados en el análisis de tumores.

Descriptor Morfométrico	Descripción
Perímetro	Longitud de la frontera de un objeto 2D
Área	Extensión de una superficie cerrada 2D
Volumen	Espacio que ocupa un objeto 3D
Distancia radial	Distancia Euclidiana del origen a un punto en la frontera del objeto
Compacidad clásica	Mayor área posible contenida por el perímetro de un objeto 2D
Convexidad	Similitud con el exterior de una circunferencia o una superficie esférica
Rectangularidad	Similitud con el exterior de un rectángulo o un caja rectangular

En referencia al estudio en tumores cerebrales, se han propuestos algunos descriptores morfométricos con el interés de lograr establecer una relación entre el grado de malignidad de un glioma y algún índice morfométrico. Yang et.al [12] presentan un estudio de morfometría 3D para poder diferenciar entre glioblastomas multiformes y metástasis a partir de imágenes por tensores de difusión. Nuestro grupo de investigación ha realizado un análisis morfométrico 3D en cuanto a la compacidad discreta (C_d) como descriptor de forma entre gliomas de diversos grados de malignidad, teniendo como resultados una primera discriminación entre ellos significativa [13].

Curvatura discreta

La tortuosidad es una propiedad que poseen todas las curvas y que nos permite ver la variación de curvaturas en las mismas, es decir, los cambios que se puedan tener presentes entre curvas cóncavas y convexas. Una propuesta para medir la tortuosidad de una curva discretizada bidimensional es por medio de la tortuosidad discreta (T_d) descrita por Bribiesca [14]. La medición de la T_d de una curva 2D se lleva a cabo a través de un código cadena de cambios de pendientes (SCC por sus siglas en inglés, *Slope Chain Code*). Una cadena a está definida por una secuencia ordenada de n elementos y se representa como: $a = a_1 a_2 \dots a_n = \{a_i : 1 \leq i \leq n\}$ [14]. Una característica del código cadena SCC es que permite preservar información sobre la curva. Para obtener el SCC de una curva, el primer paso es realizar la discretización de la misma a partir de un número n definido de segmentos rectilíneos, los cuáles deben ser del mismo tamaño. Una vez que se tiene la curva discretizada, se obtiene la diferencia de pendientes de todos los pares de segmentos consecutivos que conforman la curva. Éstas diferencias de pendientes entre segmentos se cuantifican a través del ángulo de contingencia ω , Figura 1(a), que se encuentra normalizado dentro de los rangos [0,-1) y [0,1), de acuerdo a la Figura 1(b). El conjunto de ángulos de contingencia normalizados conforman el código cadena de dicha curva.

Tortuosidad discreta 2D

La tortuosidad discreta (T_d) se calcula a través de la suma de los valores absolutos de todos los ángulos de contingencia normalizados de la curva discretizada, esto es, del código cadena, Ecuación (1) [14].

$$T_d = \sum_i^n |a_i| \quad (1)$$

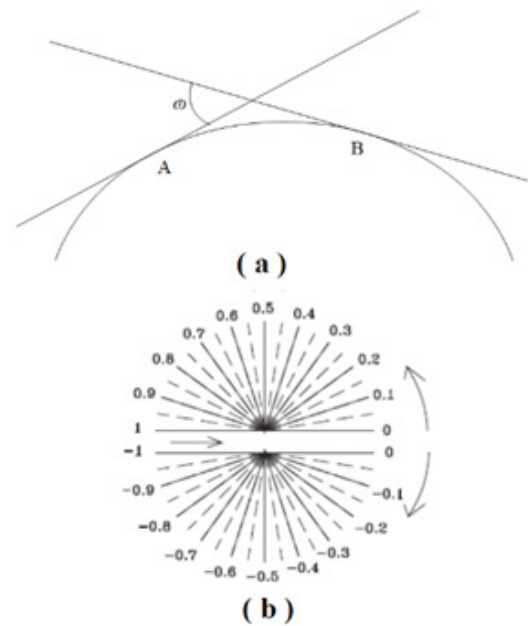


FIGURA 1. a) Curva continua y curvatura discreta representada por segmentos de recta, donde ω es el ángulo de contingencia entre dos segmentos continuos. b) Normalización del ángulo de contingencia ω en rango de [0,-1) y [0,1) [14].

Por ejemplo, se puede observar en la Figura 2 un círculo continuo que ha sido discretizado por seis segmentos. Para cada vértice entre pares de segmentos se muestra el valor del ángulo de contingencia normalizado (ω), donde el cambio de pendientes se ha considerado en un sentido horario por lo que los valores son negativos. El código cadena correspondiente que caracteriza a la curva discretizada a partir del vértice A es: -0.33, -0.33, -0.33, -0.33, -0.33, -0.33, y el valor de la T_d es igual a 2.

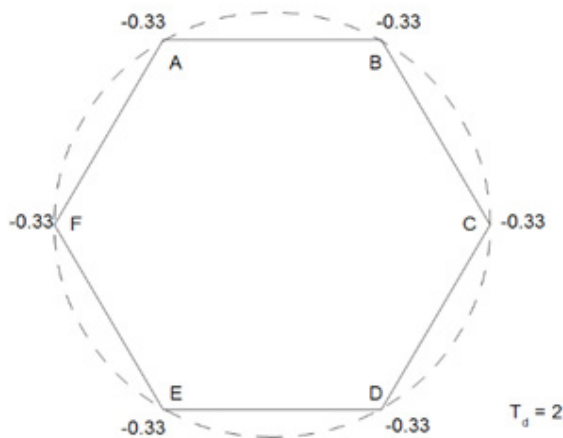


FIGURA 2. Ejemplo de una curva continua discretizada con seis segmentos. En cada vértice se muestran los valores correspondientes a los ángulos de contingencia normalizados entre segmentos y el valor de T_d es 2.

Ahora bien, dado que estamos trabajando con imágenes discretas, se ha considerado que las regiones de interés ya se encuentran a su vez discretizadas. Por lo tanto, la longitud de los segmentos de discretización está basada de acuerdo a la resolución del tamaño de los voxeles que conforman la imagen, como se puede observar en la Figura 3.

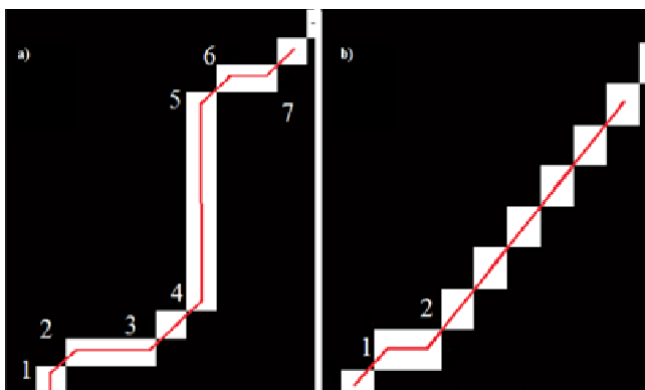


FIGURA 3. Detalle de dos secciones de contornos en imágenes discretas binarias. a) Sección de un contorno irregular con varios cambios de pendientes; y b) Sección de un contorno suave con pocos cambios de pendientes.

Tortuosidad discreta aplicada a volúmenes

La aportación en este trabajo es proponer una adecuación de la medición de la T_d para dos dimensiones presentada en la sección anterior y poderla aplicar a volúmenes para obtener una tortuosidad para 3 dimensiones (T_d -3D), dado que en nuestro caso el interés se centra en el análisis de forma de los volúmenes que se obtienen de los diferentes tumores cerebrales.

Los volúmenes de interés se obtienen a partir de imágenes tridimensionales, las cuales constan de un cierto número de cortes o rebanadas. Para este estudio se propone obtener los contornos por cada corte axial en el que se tenga presente el tumor cerebral. Posteriormente se calculan los valores de cada cambio de pendiente entre los voxeles contenidos en el contorno, como se muestra en la Figura 3.

Para obtener el valor de la T_d -3D se propone primero concatenar los códigos cadena de todos los contornos pertenecientes al objeto discretizado, los contenidos en cada corte y a su vez de todos los cortes, de tal forma que el código cadena resultante contiene información de curvatura de todo el objeto. Posteriormente se realiza la sumatoria definida en la Ecuación (1), para tener una aproximación de la T_d -3D.

MATERIALES Y METODOLOGÍA

Base de datos

Se consideró una base de datos de uso libre de IRM de 20 pacientes que fueron diagnosticados con presencia de gliomas, de los cuales 10 pacientes presenta gliomas de bajo grado (BG, cuyo diagnóstico clínico fueron astrocitomas u oligastrocitomas) y los otros 10 pacientes fueron diagnosticados con presencia de gliomas de alto grado (AG, cuyo diagnóstico clínico menciona como astrocitomas anaplásico y glioblastoma multiforme).

Las imágenes de RM T_1 , T_{1c} , T_2 y T_{2FLAIR} fueron adquiridas en cuatro centros clínicos diferentes: Bern University, Debrecen University, Heidelberg University y Massachusetts General Hospital de acuerdo a Menze et. al [15], donde para homogeneizar los datos todas las imágenes adquiridas las co-registraron a la T_{1c} y se ajustaron para que tuvieran una resolución isotrópica de 1 mm por voxel en todas las secuencias de RM que se adquirieron.

Segmentación de las regiones de interés

En este trabajo de investigación se busca estudiar y analizar la morfología de las diferentes regiones que componen a un glioma, así como las regiones cerebrales circundantes que puedan ser afectadas. Se consideraron cuatro regiones prioritarias de estudio: el edema, el tumor entero, la región activa y la región de necrosis. La base de datos con la que se realiza el estudio incluye el protocolo de la segmentación de la región del edema, la cual fue extraída a partir de la secuencia T_2 ; así como la segmentación del tumor entero a partir de las secuencias T_1 y T_{1c} [15].

Dado que se tiene interés en realizar el análisis morfométrico también en la región activa y en la región de necrosis para el caso de gliomas de AG de malignidad, como lo sería en un glioblastoma multiforme, llevamos a cabo la segmentación de dichas regiones mediante métodos de umbralización utilizando el software Brainvisa - Anatomist.

En la Figura 4, se muestran las segmentaciones de las regiones de interés para un glioma de BG en la parte superior de la figura y para un tumor con AG (glioblastoma multiforme) de malignidad en la parte inferior.

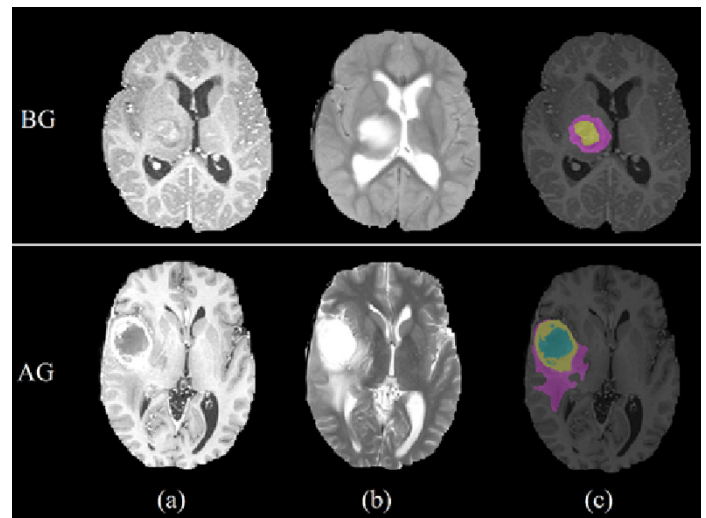


FIGURA 4. En la parte superior se muestra el caso de un paciente con un glioma de BG, mientras que en la parte inferior se muestra el caso para un paciente con glioma de AG. Se observan diferentes secuencias de RM así como regiones de interés, de acuerdo a las columnas: (a) IRM T_{1c} resalta las regiones activas y de necrosis, sobre todo en el caso de un glioma de AG; (b) IRM T_2 resalta la región del edema para ambos casos; y (c) muestra las segmentaciones de las distintas regiones de interés (edema en color morado, región activa en color amarillo, región de necrosis en color azul y la región del tumor entero está conformada por la región activa y la región de necrosis).

Detección de contornos y obtención de curvaturas

Se realizó un proceso de detección de bordes en base al algoritmo de Moore (Moore-Neighborhood) [16] a partir de las máscaras binarias obtenidas de las segmentaciones de cada región de interés mencionadas en la sección anterior, con el objetivo de tener los contornos discretizados. Dado que cada objeto discretizado en realidad representa el volumen del tumor, se obtuvieron contornos por cada corte axial contenido en el volumen, como se muestra en la Figura 5. Se puede apreciar en la Figura 5 que en ocasiones hay presencia de contornos externos y contornos internos en las regiones de interés, sobre todo es el caso de la región activa y la región de necrosis.

Una vez que se tienen los contornos que componen el volumen del tumor, se procede a obtener los ángulos de contingencia normalizados (ω) para cada par de voxeles. Debido a que se pueden tener presentes más de un contorno en cada corte, el cálculo de la T_d de hace a partir de la concatenación de estos múltiples contornos obteniendo una tortuosidad discreta 2D general, por corte.




FIGURA 5. En la parte superior se muestran las máscaras de las segmentaciones de las regiones de interés. En la parte inferior se muestran los contornos obtenidos: (a) región del edema, (b) región del tumor entero, (c) región activa y (d) región de necrosis, respectivamente.

Código cadena de cambio de pendiente y tortuosidad discreta aplicado a volúmenes

Para determinar la T_d -3D, primero se concatenan todos los códigos cadena de los ángulos de contingencia obtenidos en los diferentes contornos, presentes en todos y cada uno de los cortes que representan el volumen del tumor. Para ellos se define un punto inicial y punto final para cada corte del objeto 3D. Posteriormente se calcula la T_d -3D mediante la sumatoria de los valores absolutos del código cadena global, de acuerdo a la Ecuación (1), para cada uno de los pacientes. De esta forma, la T_d -3D caracteriza la tortuosidad discreta glo-

bal de cada objeto volumétrico. Con el fin de poder realizar comparaciones de tortuosidad entre distintos objetos es necesario normalizar los valores de tortuosidad que se han obtenido. En el método de T_d (SSC) de Briebesca [14], la normalización propuesta considera que todos los objetos (2D) se discretizan con el mismo número de segmentos n , por lo que al final se divide la tortuosidad entre n para normalizar. En este trabajo, sin embargo, se propone una variante para normalizar que consiste en dividir la tortuosidad entre el área envolvente del objeto, medida como el número de voxeles contenidos en la superficie del volumen a analizar.

RESULTADOS Y DISCUSIÓN

Se calculó la T_d -3D para cada uno de los volúmenes de los gliomas en los 20 pacientes. Para los 10 pacientes con gliomas de AG se obtuvieron las cuatro regiones de interés mencionadas (edema, tumor entero, región activa y región de necrosis), mientras que para los 10 pacientes con gliomas de BG solo se tienen las regiones de edema y tumor entero. En la Tabla 2 se presentan los valores de T_d -3D promedio, antes y después de normalizar, obtenidos para cada uno de los volúmenes de acuerdo al grado de malignidad correspondiente.

TABLA 2. Valores promedio de tortuosidad discreta para gliomas de bajo y alto grado.

Región	Bajo grado		Alto grado	
	T_d	T_{dN}	T_d	T_{dN}
Edema	3283.0	0.0618	5801.43	0.0613
Tumor entero	1492.4	0.0601	2129.55	0.0602
Región activa	----	----	5718.87	0.0772
Región necrosis	----	----	3312.03	0.0766

Las tortuosidades que permiten comparar los resultados son las que están normalizadas (T_{dN}). Estos valores normalizados muestran que la tortuosidad de las regiones de edema son muy similares entre los caso de BG y AG. Lo mismo puede decirse de las tortuosidades

de las regiones del tumor entero, que son muy parecidas. Este resultado llama la atención ya que los tumores de AG, al estar más vascularizados, se esperaría que fueran más tortuosos. Sin embargo, no se aprecian diferencias significativas en este caso. Una posible causa de esto se debe a la etapa de segmentación de las regiones de los distintos volúmenes, las cuales se realizaron de manera manual y es posible que se haya suavizado la curvatura real del objeto. Así mismo, está el hecho de que las imágenes utilizadas fueron pre-procesadas para estandarizar la referencia espacial y homogeneizar los datos [15], por lo que en algunos casos los ajustes pueden provocar cambios en los detalles de los contornos de los objetos. A partir de esto, se debe reconocer que este método, así como el cálculo de la tortuosidad discreta en general, es sensible a la resolución y a la definición con que se detectan los contornos. Estos factores podrían conducir a errores en la medición de la tortuosidad, una forma de disminuirlos sería a través de técnicas de segmentación más robustas para detectar los contornos con mayor precisión.

En la Tabla 2 también se muestran las tortuosidades de las regiones activas del tumor y de las regiones de necrosis para el caso de los gliomas de AG, siendo el valor de tortuosidad de la región activa en promedio más tortuosa que el resto de las regiones. De manera global, la región del tumor es la menos tortuosa, tanto para el caso de gliomas de BG como de AG, sin embargo cabe remarcar la alta sensibilidad que presenta el valor de la tortuosidad normalizada.

En la Figura 6 se muestra la gráfica de los valores de T_{dN} para el caso de los gliomas de BG correspondiente a las regiones del edema y del tumor entero. Para efectos de presentación de los resultados, los datos se han ordenado de manera ascendente de acuerdo a los valores de T_{dN} que se obtuvieron en la región del edema. En esta gráfica se puede apreciar que los valores que se obtuvieron de tortuosidad (T_{dN}) para la región del edema son mayores a los valores de tortuosidad obtenidos

en la región del tumor entero en la mayoría de los casos. Se puede observar además que siguen en términos generales un comportamiento parecido ambos valores de edema y tumor entero.

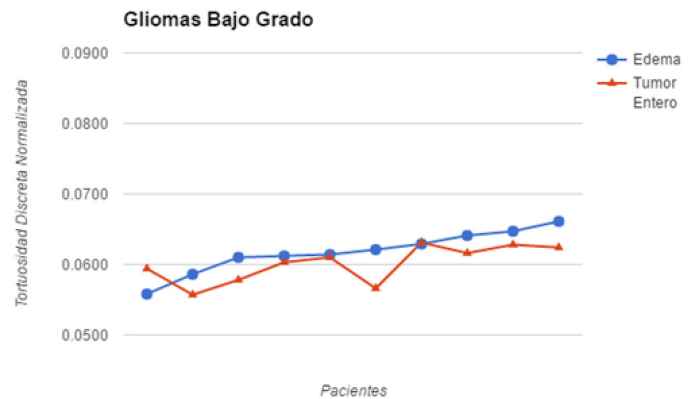


FIGURA 6. Valores de tortuosidad discreta normalizada obtenidos para cada uno de los pacientes que presentaron gliomas de bajo grado.

En la Figura 7 se presentan los valores de T_{dN} para las cuatro regiones presentes en el caso de pacientes con gliomas de AG (edema, región del tumor entero, la región activa y la región de necrosis).

Como puede observarse en la Figura 7, los valores normalizados de tortuosidad en la región del edema siguen siendo por lo general mayores que los valores normalizados de tortuosidad en la región del tumor, siguiendo un comportamiento creciente similar en ambas regiones. Sin embargo, se puede observar que los valores correspondientes a la región activa y a la región de necrosis presentan valores de tortuosidad más altos que los valores de tortuosidad de las regiones del edema y tumor, existe a su vez mayor variedad entre los mismos valores, tanto de la región activa como de necrosis.

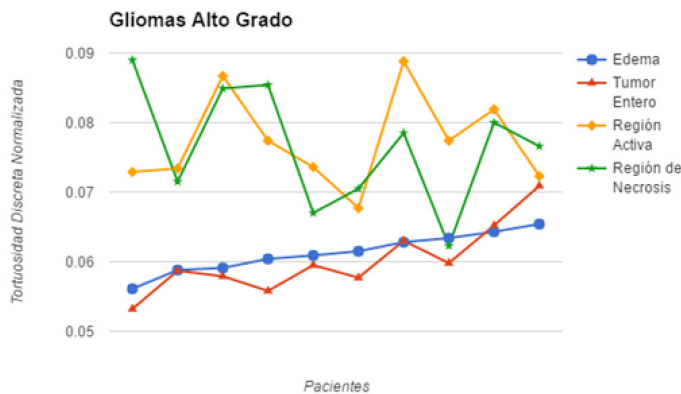


FIGURA 7. Valores de tortuosidad discreta normalizada obtenidos para cada uno de los pacientes que presentaron gliomas de alto grado.

Es importante mencionar que los valores de T_{dN} que se muestran en las gráficas son relativamente pequeños, por lo que se puede pensar que no hay diferencias significativas entre ellos. Si bien la T_{dN} es un valor considerado entre un rango de $[0,1)$, el incremento en los valores de tortuosidad no llevan un comportamiento lineal. Es por ello que el valor promedio obtenido de T_{dN} para gliomas de BG aparentemente es muy parecido al valor de T_{dN} obtenido para gliomas de AG, esto es debido a la manera en cómo se está llevando a cabo la normalización de los valores de tortuosidad; se consideró $T_{dN} = T_d/n$ [14], siendo n la superficie envolvente, calculada a partir del número de segmentos con los que ha sido discretizado el contorno del objeto. En nuestro caso, el tamaño del voxel es isotrópico de $1mm$, por lo que el número de voxeles contenido en el perímetro de los contornos del volumen es relativamente mucho mayor que el valor de T_d para cada uno de los casos y se tiene como resultado valores muy pequeños de T_{dN} . La T_{dN} de las regiones activa y de necrosis muestran una pequeña diferencia que en promedio no se considera significativa, como se muestra en la Tabla 2; sin embargo, en algunos casos puntuales hay diferencias importantes que sí son significativas, Figura 7.

CONCLUSIÓN

Se propone una variante de tortuosidad discreta aplicada a superficies volumétricas. Se obtuvieron y analizaron los valores de tortuosidad en las regiones de edema, tumor entero, región activa y región de necrosis para el caso de gliomas con bajo y alto grado de malignidad. Los valores de tortuosidad en las regiones del edema y el tumor entero presentan un comportamiento de tortuosidad similar, tanto en bajo como en alto grado. Para el caso de tumores de AG se observó que los valores de tortuosidad en la región activa son de mayor valor, seguidos por la región de necrosis, si bien los valores presentan mayor variabilidad entre ellos. Se observa que para encontrar una relación entre los valores de la tortuosidad discreta normalizada y la malignidad de un tumor cerebral primario, tomando en cuenta sus características morfológicas, se requiere de una segmentación robusta de las regiones del tumor donde los contornos no lleguen a ser alterados o suavizados de manera significativa.

REFERENCIAS

- [1] Louis D.N., Ohgaki H., Wiestler O.D., Cavenee W.K., Burger P.C., Jouvet A., Scheithauer B.W. & Kleihues P., "The 2007 WHO Classification of Tumours of the Central Nervous System." *Acta Neuropathol* 114: 97, 2007. DOI: [10.1007/s00401-007-0243-4](https://doi.org/10.1007/s00401-007-0243-4)
- [2] Bauer S., Wiest R., Nolte L., & Reyes M. "A survey of MRI-based medical image analysis for brain tumors studies." *Phys. Med. Biol.*, 58, R97-R129, 2013. DOI: [10.1088/0031-9155/58/13/R97](https://doi.org/10.1088/0031-9155/58/13/R97)
- [3] Dolecek T. A., Propp, J.M., Stroup, N.E., & Kruchko, C. "CBTRUS Statistical Report: Primary Brain and Central Nervous System Tumor Diagnosed in the United States in 2005-2009." *Neuro-Oncology*. 14(5), pp. 646-647, 2012. DOI: [10.1093/neuonc/nos218](https://doi.org/10.1093/neuonc/nos218)
- [4] Grossman, S.A., Ye, X., Piantadosi, S., Desideri, S., Nabors, L.B., Rosenfeld, M., & Fisher, J. "Survival of Patients with Newly Diagnosed Glioblastoma Treated with Temozolomide on Research Studies in the United States." *Clinical Cancer research: An Official Journal of the American Association for Cancer Research*. 16(8), pp. 2443-2449, 2010. DOI: [10.1158/1078-0432.CCR-09-3106](https://doi.org/10.1158/1078-0432.CCR-09-3106)
- [5] Kyritsis A.P., Bondy, M. L., & Levin, V. A. "Modulation of Glioma Risk and Progression by Dietary Nutrients and Anti-inflammatory Agents." *Nutrition and Cancer*. 63(2), pp.174-184, 2011. DOI: [10.1080/01635581.2011.523807](https://doi.org/10.1080/01635581.2011.523807)
- [6] Srivastava, A. K., Kadayakkara, D. K., Bar-Shir, A., Gilad, A. A., McMahon, M. T., & Bulte, J. W. M. "Advances in Using MRI probes and sensors for in vivo cell tracking as applied to regenerative medicine." *Disease Model & Mechanisms*. 8(4), pp 323-336, 2015. DOI: [10.1242/dmm.018499](https://doi.org/10.1242/dmm.018499)
- [7] Doblas, S., He, T., Saunders, D., Pearson, J., Hoyle, J., Smith, N., Towner, R. A. "Glioma morphology and tumor-induced vascular alterations revealed in 7 rodent glioma models by in vivo magnetic resonance imaging and angiography." *Journal of Magnetic Resonance Imaging*. 32(2), pp. 267-275, 2010. DOI: [10.1002/jmri.22263](https://doi.org/10.1002/jmri.22263)
- [8] Chang H., Borowsky A., Spellman P., & Parvin B. "Classification of tumor histology via morphometric context." *Computer Vision and Pattern Recognition IEEE Conference Proceedings*. pp.2203-2210, 2013. DOI: [10.1109/CVPR.2013.286](https://doi.org/10.1109/CVPR.2013.286)
- [9] Blanchet L., Krooshof P.W.T, Postma G.J., Idema A.J., Goraj B., Heerschap A., & Buydens L.M.C. "Discrimination between metastasis and glioblastoma multiforme based on morphometric analysis of MR images." *AJNR Am Neuroradiol*. 32, pp.67-73, 2011. DOI: [10.3174/ajnr.A2269](https://doi.org/10.3174/ajnr.A2269)
- [10] Zacharaki E.I., Wang S, Chawla S., Yoo D.S., Wolf R., Melhem E.R., & Davatzikos C. "Classification of brain tumor type and grade using MRI texture and shape in a machine learning scheme." *Magnetic Resonance in Medicine*. 62, pp.1609-1608, 2009. DOI: [10.1002/mrm.22147](https://doi.org/10.1002/mrm.22147).
- [11] Yap F. Y., Bui J.T., Knuttinen M. G., Walzer N. M., Cotler S. J., Owens C. A., Berkes J. L., & Gaba R. C. "Quantitative morphometric analysis of hepatocellular carcinoma: development of a programmed algorithm and preliminary application." *Diagn Interv Radiol*. 19(2). pp.97-105, 2015. DOI: [10.4261/1305-3825.DIR.5973-12.1](https://doi.org/10.4261/1305-3825.DIR.5973-12.1)
- [12] Yang G., Jones T., Franklyn A. Howe & Barrick T. R. "Morphometric model for discrimination between glioblastoma multiforme and solitary metastasis using three-dimensional shape analysis." *Magnetic Resonance in Medicine*. 75(6), pp. 2505-2516, 2015. DOI: [10.1002/mrm.25845](https://doi.org/10.1002/mrm.25845)
- [13] Hevia-Montiel N., Rodriguez-Perez P.I, Lamothe-Molina P. J., Arellano-Reynoso A., Briebesca E., & Alegria-Loyola M.A. "Neuromorphometry of primary brain tumors by magnetic resonance imaging." *Journal of Medical Imaging*. 2(2):024503, 2015. DOI: [10.1117/1.JMI.2.2.024503](https://doi.org/10.1117/1.JMI.2.2.024503)
- [14] Ernesto Briebesca. "A measure of tortuosity based on chain coding." *Pattern recognition*. 46(3), pp. 716-724, 2012. DOI: [10.1016/j.pat-cog.2012.09.017](https://doi.org/10.1016/j.pat-cog.2012.09.017)
- [15] Menze B., Jakab A., Bauer S., Kalpathy-Cramer J., Farahani K. et al. "The Multimodal Brain Tumor Image Benchmark (BRATS)." *IEEE Transactions on Medical Imaging*. 34(10), pp. 1993-2024, 2015. DOI: [10.1109/TMI.2014.2377694](https://doi.org/10.1109/TMI.2014.2377694)
- [16] Gonzalez RC, Woods RE, Eddins SL. *Digital Image Processing Using MATLAB*, Pearson Prentice Hall (New Jersey), 2004. ISBN: 8177588982, 9788177588989.